GEROKOMOS/HELCOS
Volumen VIII
Número 22
Páginas V a XIII
Noviembre 1997

Rincón científico

REVISIONES

M. Y. Sieggreen*
J. Maklebust**

Desbridamiento: opciones y desafíos*

* MSN, RN, DS, CNP, CVN, es enfermera y enfermera especialista en clínica vascular de Harper Hospital/Detroit Medical Center y profesora asistente de Wayne State University, Detroit.
** MSN, RN, CS, CNP es enfermera, enfermera especialista en clínica de heridas de Harper Hospital/Detroit Medical Center y la Directora de Redacción de Advances in Wound Care. Este artículo se basa en una presentación hecha al 11º Simposio Clínico sobre Tratamiento de Heridas en Reno, Nevada en septiembre de 1996.

* Adv Wound Care 1997;10(2):32-37

RESUMEN

El desbridamiento de tejido inviable es esencial para lograr la cicatrización óptima de las heridas, proceso que puede comprometerse si no se eliminan de la herida todo el tejido necrótico, exudados y desechos metabólicos. Los métodos de desbridamiento se clasifican como cortantes, mecánicos, químicos y autolíticos. Este artículo describe los métodos de desbridamiento y sus resultados.

PALABRAS CLAVE

Desbridamiento; Métodos.

SUMMARY

Debridement of nonviable tissue is crucial to optimal wound healing, which can be impaired unless all necrotic tissue, exudate, and metabolic wastes have been removed from the wound. Debridement methods are classified as sharp, mechanical, chemical, and autolytic. This article describes methods of debridement and their outcomes.

KEY WORDS

Debridement; Methods.

VI La cicatrización de las heridas alcanza su máximo potencial y disminuye las posibilidades de infección cuando todo el tejido necrótico, exudado y desechos se eliminen de la herida (1, 2). El tejido necrótico (también llamado desvitalizado o muerto) es avascular, insensible y maloliente. El olor desagradable del tejido necrótico suele producirse por colonización bacteriana superficial, no por infección. Más frecuentemente, las bacterias sobre la herida son la mismas que las encontradas en la piel y en el medio ambiente.

El tejido necrótico puede presentarse como una escara amarilla, gris o verde (Fig. 1). Si este tejido húmedo y muerto se reseca, se endurece para formar una escara negra y curtida (Fig. 2) (2). El tejido muerto ofrece un medio para la infección, fomenta una respuesta inflamatoria, hace demandas fagocíticas sobre la herida y retrasa la cicatrización de las heridas. El tejido necrótico o desvitalizado también puede enmascarar la acumulación de fluido por debajo o la formación de abscesos (1, 2).

El desbridamiento del tejido inviable se considera el factor más importante en el tratamiento de heridas contaminadas, estando comprometida la cicatrización de la herida hasta que el tejido necrótico haya sido eliminado. Las Pautas para la Práctica Clínica de la Agencia para Política de Atención e Investigación Sanitarias (Agency for Health Care Policy and Research: AHCPR), Treatment of Pressure Ulcers (Tratamiento de Úlceras por Presión), recomienda eliminar el tejido necrótico de las úlceras por presión siempre que esto sea acorde con los objetivos para el paciente (1, 2). Las consecuencias de no desbridar son la cicatrización más lenta, la pérdida de proteínas a través de las grandes heridas abiertas, el riesgo de osteomielitis, la infección generalizada, septicemia, amputación de una extremidad o muerte.

Figura 1. *La escara puede ser húmeda y amarilla, gris o verde.*

Figura 2. *Escara negra, curtida y seca.*

Los diversos métodos de desbridamiento se clasifican como:

a. Cortantes.
b. Mecánicos.
c. Químicos.
d. Autolíticos.

Los clínicos deben seleccionar el método de desbridamiento más apropiado para él:

1. Tipo de herida.
2. Cantidad de tejido necrótico.
3. Estado del paciente.
4. Lugar de la cura.
6. La experiencia del clínico o el cuidador.

Cuando determinan desbridar o no, los clínicos deben considerar dos grupos de parámetros.

PARÁMETROS HÍSTICOS

Deben evaluarse varias características basales de la herida, tales como el tamaño (longitud, an-

Figura 3. *Medición de la profundidad de la herida con un dedo enguantado*

chura y profundidad en centímetros), color y los exudados. Al determinar la profundidad de la herida, es preferible no introducir depresores de lengua o torundas en una cavidad ciega. Salvo que el clínico conozca con seguridad la anatomía subyacente, se pueden producir resultados muy nocivos si se rompen vasos o se cortan tendones accidentalmente. En lugar de esto, el clínico debe introducir un dedo enguantado en la herida (Fig. 3) y medir la longitud de la parte del dedo que entre (2).

Hay que explorar la base de la herida, evaluar el tejido necrótico. Los clínicos deben conocer los diferentes tipos de tejido y estar capacitados para identificar la presencia o ausencia de nervios, tendones o vasos expuestos. Si la base de la herida incluye hueso o hay osteomielitis, puede convenir al paciente hacer una consulta con un cirujano plástico o especialista en enfermedades infecciosas.

PARÁMETROS DEL PACIENTE

Antes de considerar el desbridamiento, hay que hacer una historia completa y una exploración física, incluyendo los medicamentos actuales y la historia psicosocial y de fumar. La etiología e historia de la herida deben ser determinadas, además de los regímenes previos de tratamiento y previsiones para la atención.

También hay que considerar los criterios del paciente antes de tomar la determinación de desbridar. Algunos pacientes pueden sentirse muy angustiados por la idea de perder tejido corporal, incluso si el tejido es necrótico y debiera ser eliminado. Los pacientes también pueden preferir evitar las molestias asociadas con el desbridamiento cortante. Los clínicos deben tener en cuenta los deseos y metas del paciente.

DESBRIDAMIENTO CORTANTE

El método más rápido y eficaz de desbridamiento es el desbridamiento quirúrgico cortante (1, 2). El desbridamiento cortante implica resecar el tejido muerto con un instrumento quirúrgico. Este instrumento puede ser un bisturí, tijera o láser, que se utilizará para eliminar el tejido necrótico identificado macroscópicamente en el lecho de la herida. Se puede utilizar un bisturí para separar los márgenes de la escara del lecho necrótico de la herida. Las tijeras se utilizan para cortar el restante tejido necrótico de la herida (3, 4).

Un médico, ayudante médico, fisioterapeuta o enfermera especializada determina la necesidad de realizar este tipo de desbridamiento. Aunque suele ser necesaria una formación especializada, en algunos estados, las leyes que regulan la práctica permiten la realización de desbridamiento cortante por enfermeras especializadas, fisioterapeutas y médicos ayudantes. Las leyes estatales y normas de comunidad vigentes determinan las condiciones para la realización del desbridamiento cortante (2, 3).

El principal beneficio del desbridamiento cortante es la rapidez de la eliminación del tejido muerto. Como esto es la forma más rápida de desbridar, el desbridamiento cortante puede utilizarse en pacientes que tienen celulitis progresiva o sepsis. Al eliminar el tejido necrótico, el clínico quizás logre encontrar el foco de infección. Salvo caso de urgencia, no se recomienda el desbridamiento cortante en pacientes que tienen el recuento de plaquetas bajo o que están tomando anticoagulantes (1, 2).

INDICACIONES PARA UTILIZAR EL QUIRÓFANO

El quirófano es el lugar apropiado para el desbridamiento quirúrgico cuando el paciente tiene dolor agudo o precisa un desbridamiento extenso, no puede determinarse el grado de socava-

VIII miento de la herida, hay que quitar hueso, el tejido a desbridar se encuentra cerca de un órgano vital o el paciente tiene sepsis.

DESBRIDAMIENTO EN LA CABECERA DEL PACIENTE O AMBULATORIO

Los clínicos experimentados pueden realizar el desbridamiento cortante de muchas heridas. Para hacer un desbridamiento cortante en la cabecera del paciente, se utilizan los siguientes instrumentos (que a veces se ofrecen en un equipo de desbridamiento desechable):

— Tijeras curvas.
— Fórceps (preferiblemente dentados para poder agarrar el tejido.
— Bisturíes con hojas de los números 11 y 15.
— Barras de nitrato de plata, para controlar la hemorragia superficial.
— Guantes.
— Un agente para el dolor tópico, por ejemplo la lidocaína al 2% (gel de xilocaína) sin epinefrina, cuya acción es rápida y dura unos 20 minutos. Aplique el anestésico local en el margen de la herida.

Como el desbridamiento cortante es impreciso, puede eliminar tejido viable junto con el tejido muerto. Hay que tener cuidado para minimizar el daño al tejido sano. La buena iluminación es importante y el paciente debe estar en una posición cómoda para él o ella y para el clínico. Ésta debe permitir al clínico tener acceso a todas las zonas que necesitan desbridamiento.

Como la periferia de la herida puede tener sensibilidad, el clínico debe eliminar el tejido muerto en el centro de la herida (Fig. 4), cuidando de evitar los márgenes de la herida salvo que estén suficientemente anestesiados. Para evitar infectar las zonas más profundas con las bacterias de superficie, es importante trabajar en el mismo plano de tejido al realizar el desbridamiento cortante. El desbridamiento cortante debe interrumpirse cuando el clínico llega al siguiente plano de tejido, un vaso importante u órgano, el paciente refiere dolor, hay una hemorragia importante, se expone el hueso o un tendón, o se encuentra un absceso. De todos los métodos de desbridamiento, éste conlleva el mayor riesgo de dañar el tejido.

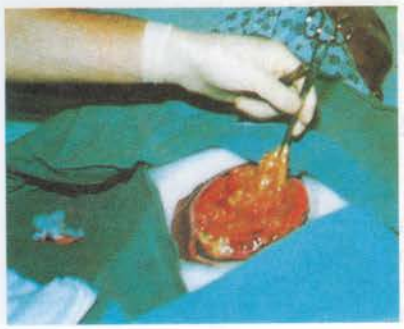

Figura 4. *Se utiliza un fórceps para agarrar el tejido muerto en el centro de una herida.*

El desbridamiento cortante debe ser realizado en etapas, sobre todo en el entorno de atención a domicilio o institucional. Por ejemplo, la eliminación del tejido hiperqueratósico que rodea una ulcera plantar puede salvar un pie diabético. Hay que cepillar el callo para modificar o aliviar los puntos de presión. Cuando se hace un desbridamiento de hiperqueratosis, se mantiene la hoja del bisturí paralela a la piel. Es muy importante aplicar tracción al diseccionar el tejido. El tejido se corta en chaflán hacia el centro de la úlcera. Realizar la disección de una pequeña cantidad de tejido muerto en varias fases reduce el riesgo de hemorragia, la invasión bacteriana de capas más profundas de tejido y la infección bacteriana.

En la figura 5 se ofrece un protocolo como ejemplo para el desbridamiento en la consulta o en la cabecera del paciente.

DESBRIDAMIENTO MECÁNICO

El desbridamiento mecánico probablemente ha sido el método más utilizado en la cabecera del paciente que cualquier otro tipo de desbridamiento. El desbridamiento mecánico elimina el tejido muerto por la aplicación de una fuerza mecánica de frotar o mediante los vendajes secantes (1-5).

Los vendajes secantes son el método de desbridamiento peor comprendido. La técnica de vendaje "secante" es una técnica en que se aplican gasas humedecidas en suero fisiológico sobre el lecho de tejido necrótico. Cuando el vendaje se haya secado completamente y el tejido necrótico

Equipo
- Dos juegos de guantes limpios.
- Una botella de 250 ml de suero fisiológico.
- Punta de irrigación Baxter.
- Fórceps dentado de Adson, estéril.
- Tijeras de iris curva, estériles.
- Gasa.
- Cinta.
- Bolsa impermeable.

Equipo optativo
- Dos abrazaderas de mosquito, estériles
- Sutura estéril con aguja cortante.
- Esponja de gelatina absorbible o barras de nitrato de plata.

Protocolo
1. Lave las manos y ponga guantes limpios.
2. Quite el vendaje antiguo de la herida.
3. Deseche los guantes y el vendaje en la bolsa impermeable.
4. Lave las manos.
5. Abra los instrumentos y ponga los guantes.
6. Coloque la punta de irrigación Baxter en la botella de 250 ml de suero fisiológico.
7. Apriete la botella de suero fisiológico para eliminar los restos necróticos de la herida a chorro.
8. Seque la piel intacta circundante con gasa para prevenir la maceración.
9. Inspeccione la herida para buscar tejido inviable y determinar cuanto tejido necrótico ha de ser desbridado.
10. Utilice un fórceps estéril para levantar el borde del tejido inviable.
11. Utilice un bisturí estéril o tijeras de iris para eliminar el tejido muerto. Corte capas finas para evitar penetrar en tejido viable. El dolor y la hemorragia son indicadores de la presencia de tejido viable. No es necesario eliminar todo el tejido inviable en una cura. Puede ser preferible hacer desbridamientos seriados en lugar de eliminar grandes cantidades de tejido necrótico en una cura.
12. Controle la hemorragia por cauterización con barras de nitrato de plata. Las zonas de hemorragia importante pueden precisar la aplicación de presión directa durante 5 minutos con esponjas de gasa. Si continúa la hemorragia, aplique esponja de gelatina absorbible y un vendaje de presión durante 30 minutos.
13. Cubra la herida desbridada con vendaje de gasa estéril para prevenir la hemorragia. Los vendajes secos y estériles son apropiados para las primeras 24 horas después del desbridamiento. Pasado este tiempo, deben sustituirse por vendajes húmedos y limpios.
14. Revise la herida para buscar hemorragia y signos de infección.

Figura 5. *Ejemplo de un protocolo de desbridamiento cortante*

Figura 6. *El tejido de granulación puede arrancarse al utilizar un vendaje secante para el desbridamiento mecánico*

del lecho de la herida esté adherido al vendaje, se quita el vendaje, que arranca consigo el tejido necrótico. El vendaje también puede adherirse al tejido nuevo del lecho de la herida, que puede desprenderse con el tejido necrótico (Fig. 6). Esta técnica de vendaje puede producir mucho dolor para el paciente.

Como el desbridamiento mecánico no es selectivo y puede dañar el tejido de granulación sano o las células epiteliales, los vendajes secantes nunca deben ser utilizados sobre lechos de herida que están limpios y tienen tejido de granulación. Cuando el lecho de la herida está limpio, se coloca gasa limpia, siempre humedecida en suero fisiológico (1, 2, 4). Las heridas superficiales o que tienen poco tejido necrótico se tratan más eficazmente con otras técnicas de desbridamiento que el desbridamiento mecánico.

DESBRIDAMIENTO QUÍMICO

El desbridamiento químico utilizando agentes enzimáticos es un método más selectivo de desbridamiento. Varios tipos de enzimas se dirigen contra tejidos necróticos específicos, tales como la proteína, fibrina y colágeno. El tipo de enzima seleccionado depende del tipo de tejido necrótico que se halla en la herida. Los enzimas generalmente se clasifican como:

1. Proteolíticos.
2. Fibrinolíticos.
3. Colagenasa.

Las proteínas y fibrina necróticas se sitúan más superficialmente que el colágeno desvitalizado en el lecho de la herida (4, 5).

X Durante el proceso inflamatorio de la cicatrización, uno de los enzimas más importantes que se libera es la colagenasa endógena. Como el colágeno forma al menos el 75% del peso seco de la piel, el papel de la colagenasa endógena puede ser considerado como uno de los pasos limitantes de la velocidad en la remodelación hística (5). El desbridamiento químico puede iniciarse con agentes enzimáticos tópicos que ataquen el colágeno natural y desnaturalizado del tejido necrótico.

Las pautas del AHCPR Treatment of Pressure Ulcers (Tratamiento de las Ulceras por Presión) recomiendan la colagenasa y esta recomendación es apoyada por la investigación clínica. Cuatro estudios doble ciego (6-8) han descrito la eficacia frente al placebo de la colagenasa como agente de desbridamiento. Dos estudios (6, 9) han demostrado que la colagenasa puede solubilizar el colágeno no desnaturalizado y facilitar el desbridamiento del tejido necrótico resistente. Dentro de los límites fisiológicos de pH 6 a 8, la colagenasa es efectiva para disolver y licuar los restos necróticos de las heridas.

Es necesario tener una indicación médica y receta para poder obtener un agente de desbridamiento químico. En primer lugar, la herida debe ser limpiada o irrigada con suero fisiológico. Se deben hacer incisiones cruzadas en la escara antes de aplicar el enzima para ayudar a los químicos penetrar la escara y alcanzar el tejido necrótico por debajo de la escara (Figs. 7 y 8).

El fabricante de la mayoría de los agentes de desbridamiento químico recomienda el uso de un antibiótico tópico. El antibiótico se aplica profilácticamente para prevenir el paso de bacterias al

Figura 7. *Incisiones cruzadas en la escara facilitan la penetración de enzimas.*

Figura 8. *La herida, mostrada en al figura 7, después de 2 semanas de tratamiento con colagenasa.*

torrente circulatorio al separarse el tejido necrótico del tejido vivo.

Los enzimas se aplican tópicamente sólo a las áreas de tejido necrótico. Como los agentes enzimáticos pueden irritar los tejidos normales, se puede producir eritema transitorio en el tejido alrededor de la herida. Después de hacer la aplicación tópica del enzima, la herida se cubre con un vendaje. Hay que mantener la herida húmeda para que funcione el desbridamiento enzimático.

Las enzimas pueden ser desactivadas por agentes antiinfecciosos tópicos que contienen metales pesados o por soluciones ácidas que modifican el pH. Hay que vigilar cuidadosamente los pacientes debilitados para la presentación de infecciones bacterianas sistémicas cuando se usa el desbridamiento enzimático.

Las indicaciones del desbridamiento enzimático pueden ser:

— Un paciente que no puede tolerar el desbridamiento cortante.
— Un paciente institucionalizado.
— Un paciente cuyas curas se hacen en el domicilio.

DESBRIDAMIENTO AUTOLÍTICO

La autólisis utiliza los propios enzimas del cuerpo para digerir el tejido desvitalizado. La capacidad natural del cuerpo para lisar y disolver el tejido necrótico puede apoyarse por vendajes que retienen la humedad, colocados sobre el lecho de la herida (Figs. 9-12) (1, 2, 4, 10, 11).

Figura 9. *El fluido de la herida está atrapado debajo de un vendaje de membrana utilizado para el desbridamiento autolítico (vea el tejido de granulación).* La figura 9 procede del conjunto de diapositivas nº 3 del Panel Nacional de Asesores sobre Úlceras por Decúbito (National Pressure Ulcer Advisory Panel Slide Set#3, ©1995). Reproducción autorizada. Pueden solicitarse los conjuntos de diapositivas llamando al NPUAP, 1 716-881-3558.

Figura 10. *Úlcera trocantérica refractaria.*

Figura 11. *Un apósito hidrocoloide utilizado en la úlcera mostrada en la figura 10. El fluido de la herida interacciona con el vendaje.*

Figura 12. *La úlcera trocantérica de la figura 10 después de una semana de utilización de hidrocoloide.*

El desbridamiento autolítico puede realizarse con diversos tipos de vendaje: membranas transparentes, hidrocoloides, hidrogeles en forma de membrana o acuosos, espuma de poliuretano o alginatos (2, 10, 11). También se puede utilizar gasa que se mantiene constantemente húmeda o impregnada en un agente impermeabilizante. Asimismo, pueden utilizarse vendajes de membrana sobre las heridas superficiales, pero no son apropiados para cavidades. Si el paciente tiene una herida profunda, el espacio muerto debe llenarse de material de vendaje suelto para prevenir el cierre de una zona que puede llegar a formar un absceso.

El fluido de la herida contiene macrófagos y neutrófilos que digieren y solubilizan el tejido necrótico. Los vendajes húmedos permiten a los enzimas endógenos del fluido de la herida licuar el tejido necrótico selectivamente. Se concentran leucocitos, anticuerpos, enzimas líticos y factores de crecimiento en el fluido de la herida. Este fluido atrapado por debajo de un vendaje oclusivo tiene un olor notable al quitar el vendaje (Fig. 13). Este olor a menudo se confunde con infección. Por tanto, es importante eliminar los restos antes de evaluar el lecho de la herida.

El desbridamiento autolítico es la forma más selectiva de desbridamiento pero tarda mucho en eliminar el tejido desvitalizado (4, 5). Aunque los leucocitos tienen acción contra el crecimiento bacteriano, el desbridamiento autolítico no se utiliza para heridas clínicamente infectadas.

El desbridamiento autolítico tarda más tiempo que el desbridamiento cortante, pero a menudo es el tratamiento de elección porque es

Figura 13. *El material del vendaje hidrocoloide desecho es maloliente y puede ser interpretado como material purulento por clínicos que tienen poca experiencia.*

Figura 14. *La demarcación perfecta del tejido vivo después del desbridamiento autolítico.*

específico para tejido necrótico y precisa la mínima habilidad clínica. Deja una línea claramente marcada entre el tejido vivo y muerto (Fig. 14). No suele asociarse dolor con el desbridamiento autolítico.

CUÁNDO DEBE REALIZARSE EL DESBRIDAMIENTO

El desbridamiento es apropiado cuando está presente tejido inviable, tanto tejido necrótico húmedo como una escara negra curtida y dura. El desbridamiento también es apropiado si la herida del paciente está llena de tejido blando y fibrinoso de color amarillento verdoso que se endurece para formar una escara al dejarlo expuesto al aire.

Los tipos de desbridamiento pueden utilizarse por separado o en combinación. A medida que cambie la herida del paciente, puedan ser necesarios métodos diferentes para eliminar el tejido necrótico y promocionar el crecimiento de tejido nuevo.

Figura 15. *Una úlcera estable de talón puede no precisar desbridamiento.*

Ampollas

Las ampollas grandes y llenas de fluido deben ser drenadas de manera controlada. En la mayoría de los casos, una ampolla puede drenarse con una jeringa y aguja o por una pequeña incisión hecha con bisturí y después sellada para proteger la herida. Se puede sellar un pequeño agujero con un vendaje hidrocoloide o de membrana; si la ampolla se abra espontáneamente, es probable que se formará una mayor herida.

CUÁNDO NO DEBE REALIZARSE EL DESBRIDAMIENTO

No todas las úlceras precisan desbridamiento. Puede ser mejor dejar la escara en lugar de eliminarla y crear una herida abierta. Por ejemplo, se puede dejar las escaras de las úlceras de talón estables (Fig. 15) (1). La estabilidad supone que:

1. La escara está firmemente adherida al tejido circundante.
2. No hay inflamación del tejido circundante.
3. No hay drenaje debajo de la escara.
4. La escara no está blanda ni fangosa a la palpación.

Una úlcera de talón estable puede no progresar e incluso puede cicatrizarse, dependiendo de la irrigación arterial del paciente. Una úlcera de talón que tiene drenaje debajo de la escara, inflamación de los tejidos blandos que rodean la úlcera o que produce sensación blanda y fangosa a la palpación debe ser desbridado.

La insuficiencia arterial puede ser una contraindicación al desbridamiento cortante. Si está

Figura 16. *Una úlcera de talón con inflamación circundante que precisa desbridamiento.*

comprometida la irrigación arterial, puede ser insuficiente la sangre para la cicatrización de la herida creada por desbridamiento.

Mejorar la experiencia del desbridamiento

Para los clínicos interesados en aumentar su experiencia con el desbridamiento, se ofrecen cursos en toda la nación. Se puede obtener una certificación de curas de heridas a través de programas universitarios y organizaciones especializadas en las curas de las heridas.

NOTA DEL REVISOR

El GNEAUPP Español proyecta actividades de formación que recoge estos procedimientos de desbridamiento en su Programa Docente, ahora en preparación.

BIBLIOGRAFÍA

BERGSTROM, N.; BENNETT, M. A.; CARLSON, C. E., y cols. (1994) "Treatment of Pressure Ulcers". Clinical Practice Guideline, nº 15. Rockville, Md.: U.S. Department of Health and Human Services. Public Health Service, Agency for Health Care Policy and Research. AHCPR Publication Nª 95-0652. December.

BOXER, A. M.; GOTTESMAN, N.; BERNSTEIN, H.; MANDL, I. (1969) "Debridement of dermal ulcers and decubiti with collagenase". Geriatrics. 24 (7): 75-86.

FEEDAR, J. A. (1994) "Products that facilitate wound healing". Topics in Geriatric Rehabilitation. 9 (4): 58-81.

HESS, C. T. (1995) "Nurse's Clinical Guide to Wound Care" Springhouse, Pa.: Springerhouse Corp.

LEE, L. K.; AMBRUS, J. L. (1975) "Collagenase therapy for decubitus ulcers". Geriatrics. 30 (5): 91-98.

MAKLEBUST, J. (1996) "Using wound care products to promote a healing environment". Crit Care Nurs Clin North Am. 8 (2): 141-158.

MAKLEBUST, J.; SIEGGREEN, M. Y. (1996) "Pressure Ulcers: Guidelines for Prevention and Nursing Management". 2ª edición. Springhouse, Pa.: Springhouse Corp.

RAO, D. B.; SANE, P. G.; GEORGIEV, E. L. (1975) "Collagenase in the treatment of dermal and decubitus ulcers". J Am Geriatr Soc. 23 (1): 22-30.

RODEHEAVER, G. T.; BAHARESTANI, M.; BRABEC, M. E., y cols. (1994) "Wound healing and wound management: Focus on debridement". Adv Wound Care. 7 (1): 22-36.

TROYER-CAUDLE, J. (1993) "Debridement: Removal of non-viable tissue". Ostomy Wound Mariage. 39 (6): 24-32.

VARMA, A. O.; BUGATCH, E.; GERMAN, F. M. (1973) "Debridement of dermal ulcers with collagenase". Surg Gynecol Obstet. 136: 281-282.